



PREFEITURA DE  
**VALINHOS**

Ofício nº 1.501/2017-DTL/SAJ/P

Valinhos, em 29 de agosto de 2017.

Ref.: **Requerimento nº 1.264/17-CMV**

**Vereadora Mônica Morandi**

**Processo administrativo nº 14.419/2017-PMV**

Excelentíssimo Senhor Presidente:

Atendendo à solicitação contida no requerimento supra epigrafado, de autoria da Vereadora **Mônica Morandi**, que versa Informações sobre a ocorrência do suposto disparo de arma de fogo, contra um animal (cão) no dia 02/08/2017, e consultada a área competente da Municipalidade, encaminho a Vossa Excelência, os esclarecimentos aos quesitos formulados, como seguem:

1 - Quem atendeu a ocorrência?

**Resposta:** Segundo explica a área técnica da Secretaria de Saúde, o atendimento inicial foi realizado pela Polícia Militar, no bairro Ponte Alta.

2 - Segundo informações o animal foi levado para o CCZ. Qual profissional veterinário realizou o primeiro atendimento? Que medidas foram tomadas? Favor enviar cópia do prontuário de atendimento.

**Resposta:** O atendimento foi realizado pelo Médico Veterinário Dr. Mauro, que procedeu com avaliação clínica, medicação e anti-inflamatório, conforme informações em anexo.

3 - Segundo informações, posteriormente ao atendimento do CCZ o animal foi levado a uma clínica particular. Por quem foi levado e para qual clínica veterinária? Quem ficou responsável pelos custos?



# PREFEITURA DE VALINHOS

**Resposta:** A área técnica informa que o animal foi levado pela Polícia Militar à Clínica Imagem Vet, tendo os custos dos exames sido assumidos pelos membros da Corporação.

4 - Quais os exames e procedimentos realizados na clínica? Favor enviar cópia do prontuário de atendimento e dos exames se realizados;

**Resposta:** Conforme esclarece a área técnica, foram realizados exames de raio X e extração do projétil. Oportunamente, segue em anexo, cópia do laudo radiográfico encaminhado ao Centro de Zoonoses do Município.

5 - Qual a atual situação do animal e onde ele se encontra?

**Resposta:** De acordo com os esclarecimentos prestados pela Divisão de Vigilância em Zoonoses da Secretaria da Saúde, após o procedimento cirúrgico para estabilização da fratura e retirada do projétil (cirurgia ortopédica), o animal está em recuperação no Centro de Zoonoses do Município sob os cuidados do Médico Veterinário Dr. Mauro, Coordenador da Coordenadoria do Bem Estar Animal.

6 - Diante do suposto crime de maus tratos, quais as medidas estão sendo tomadas para a averiguação e a aplicação da Lei nº 5447/2017?

**Resposta:** Por se tratar de uma ação com arma de fogo e inicialmente atendida pela Polícia Militar, o caso está sendo tratado por esta unidade.

Ao ensejo, reitero a Vossa Excelência os protestos de minha elevada consideração e já patenteado respeito.

**ORESTES PREVITALE JÚNIOR**

Prefeito Municipal

CÂMARA MUNICIPAL DE VALINHOS

Anexo: 05 folhas

À

Sua Excelência, o senhor

**ISRAEL SCUPENARO**

Presidente da Egrégia Câmara Municipal

Nº PROTOCOLO  
02060/2017

Data/Hora Protocolo: 29/08/2017 08:37

Resposta n.º 1 ao Requerimento n.º 1264/2017

Autoria: ORESTES PREVITALE

Assunto: Informações sobre a ocorrência de suposto disparo de arma de fogo contra um cachorro no último dia dois de agosto.



# Centro de Controle de Zoonoses

## Identificação do Animal

Box: 03 Nome: Pipoco Data de Entrada: 02, 08, 2017



Espécie:  Canina  
 Felina

Sexo:  Macho  
 Fêmea

Idade: \_\_\_\_\_

Pelagem: curta

Porte: medio

Peso: mancom

Raça: S. & R

Cor: \_\_\_\_\_

Temperamento: 2 Jovial

Características particulares: \_\_\_\_\_

Procedência do animal: recebido do Bairro Ponte Alta

Vacinado (Raiva): 1 1

Vermifugado: 1 1

Castrado: Sim ( ) 1 1  
Não ( )

Microchip nº: \_\_\_\_\_

Recomendações sobre o animal: \_\_\_\_\_

### HISTÓRICO

02/08/17 - Animal el ferimento em M. P. D. (Av. da Lagoa), TTT - Benzocaina + Dipirona + Dexametasona. Trat. dia oral c/ Cefalexima + Profenid. + Rifampina + mais Dicheiro. m. n. p. o.

09/08/17 - Animal passou pelo procedimento cirurgico para estabilização do femur.





FICHA DE ENTRADA DE ANIMAIS

FICHA Nº 409, 17

DATA: 08/17 HORÁRIO: 10:46 RECEBIDO POR: Dionis

(X) Responsável ( ) Solicitante:

Nome: Carlos Cabral de Saug Telefone: 99679159

Endereço: Rua dos Andradeas Barrocinha do Alemão

Obs: Animal de rua baleado, em um mirim do polo policia militar de Valinhos.

Animal:

Espécie: Canina Raça: SFD Sexo: M Nome: Carminia

Cor: \_\_\_\_\_ Porte: \_\_\_\_\_ Pelagem \_\_\_\_\_

Característica Particular: \_\_\_\_\_

**Histórico:** \_\_\_\_\_

\_\_\_\_\_

\_\_\_\_\_

**Conduta Realizada:** \_\_\_\_\_

\_\_\_\_\_

\_\_\_\_\_

\_\_\_\_\_

Avaliação Médica: ( ) Não (X) Sim Quando: 02/09/17


Parecer do Profissional/Procedimentos: Atendimento Mauro  
trates

RGA N°: \_\_\_\_\_ Castrado? ( ) Sim ( ) Não Cadastro N° \_\_\_\_\_ Chip N° \_\_\_\_\_

**Evolução:**

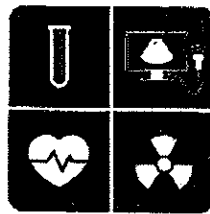
09/08/17 - Animal operado no dia:

Assinatura: \_\_\_\_\_



Data: 02/09/17

Mauro Roberto da Silva Neto  
Médico Veterinário - CRMV-SP 13008  
Secretaria de Saúde - DSC - CCZ



# IMAGEM VET

CENTRO DE DIAGNÓSTICO VETERINÁRIO

**CARNIÇA** Can SRD Macho Adulto  
Prop. Sr.(a): Leanata  
M.V. requisitante: Dr(a): Mauro Pereira  
Vinhedo, Q2 de agosto de 2017.  
ID 2323

## LAUDO RADIOGRÁFICO

### REGIÃO(ÕES): Pelve

Radiografias em projeção(ões):

- ✓ Laterolateral direita e ventrodorsal demonstram:.....Presença de diversas estruturas metálicas de tamanhos variados em permeio aos tecidos moles adjacentes ao fêmur direito, a maior delas medindo aproximadamente 1,26cm, associado ao evidente aumento de volume da porção proximal do membro (edema) – Estilhaços de projétil balístico.
- ✓ Fratura completa cominutiva em terço proximal femoral direito, com moderado desvio do eixo anatômico.
- ✓ Preservação das articulações em estudo.

*Obs: Para execução do CD com as imagens em DICOM no computador, aguarde até abrir a janela com o ícone da AGFA e clique em Executar Viewer.exe.*

**Natalia C. Pacheco; M.V.**  
CRMV SP 26.745